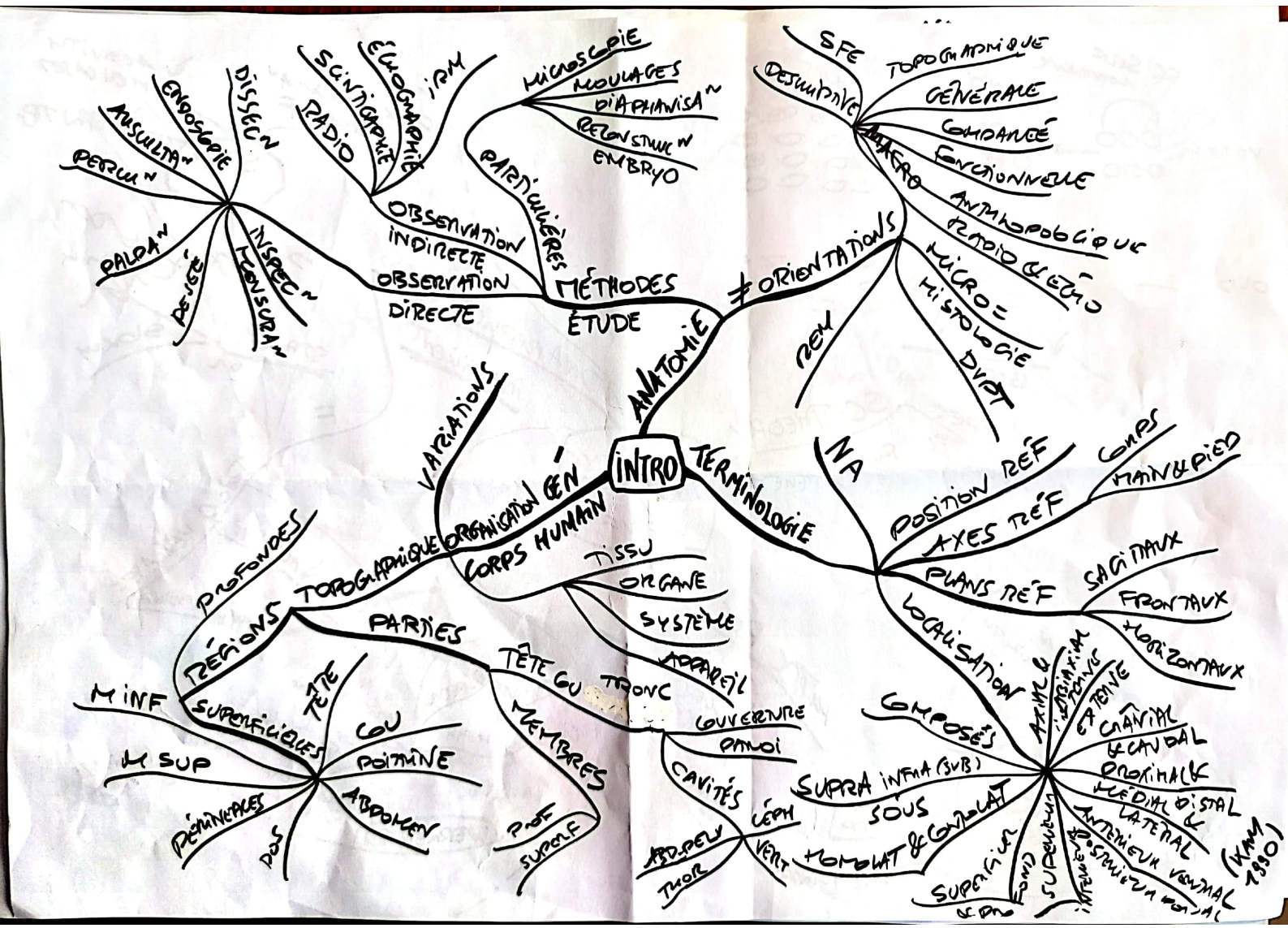
INTRO
ANATOMIE
MÉTHODES ÉTUDE
OBSERVATION DIRECTE
OBSERVATION INDIRECTE
PARTICULIÈRES
DISSECTION
ENDOSCOPIE
AUSCULTATION
PERCUSSION
PALPATION
PESÉE
INSPECTION
MENSURATION
RADIO
SCINTIGRAPHIE
ÉLOGRAPHIE
IRM
MICROSCOPIE
MOULAGES
DIAPHANISATION
RECONSTITUTION EMBRYO
≠ ORIENTATIONS
MACRO
DESCRIPTIVE
SFE
TOPOGRAPHIQUE
GÉNÉRALE
COMPARÉE
FONCTIONNELLE
ANTHROPOLOGIQUE
TRAUMATOLOGIE
MICRO
HISTOLOGIE
DVPT
REM
TERMINOLOGIE
NA
POSITION RÉF
CORPS
MAIN & PIED
AXES RÉF
PLANS RÉF
SAGITTAUX
FRONTAUX
HORIZONTAUX
LOCALISATION
ANAT. & ANATOMIE
EXTERNE
CRÂNIAL & CAUDAL
PROXIMALE
MÉDIAL & DISTAL
LATÉRAL
ANTÉRIEUR VENTRAL
POSTÉRIEUR DORSAL
(KAM 1990)
INTERNE
SUPÉRIEUR
SUPERFICIEL
COMPOSÉS
SUPRA INFRA (SUB)
SOUS
HOMOLAT & CONTROLAT
ORGANISATION GÉN CORPS HUMAIN
TISSU
ORGANE
SYSTÈME
APPAREIL
VARIATIONS
PARTIES
TÊTE OU TRONC
COUVERTURE
PAROI
CAVITÉS
CÉPH
VERT
ABD-PELV
THOR
MEMBRES
PROF
SUPERF
RÉGIONS
TOPOGRAPHIQUE
PROFONDES
SUPERFICIELLES
TÊTE
COU
POITRINE
ABDOMEN
DOS
PÉRINÉE
M SUP
M INF

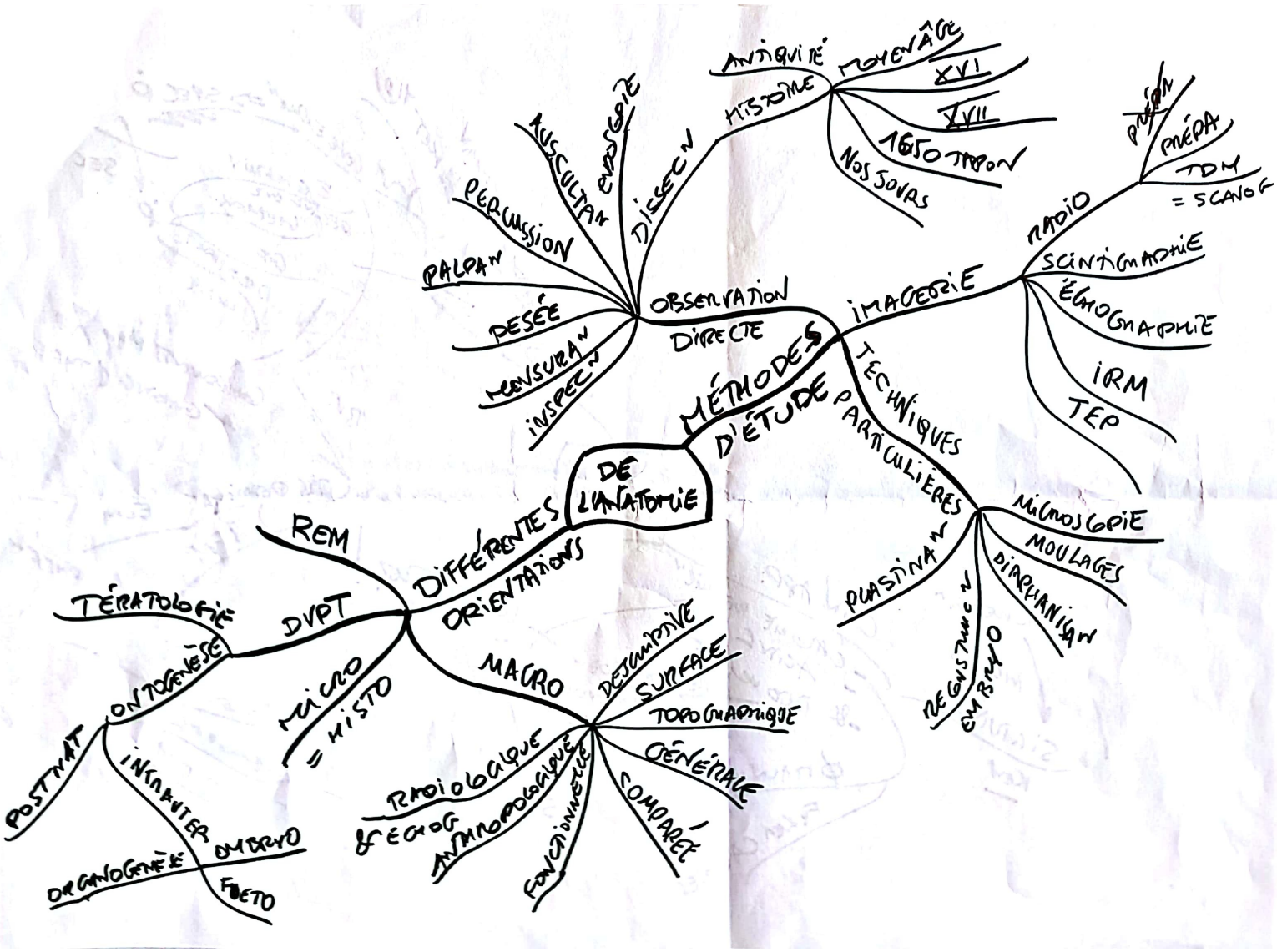
MÉTHODES D'ÉTUDE DE L'ANATOMIE
OBSERVATION DIRECTE
PALPATION
PERCUSSION
AUSCULTATION
ENDOSCOPIE
DISSECTION
PESÉE
MENSURATION
INSPECTION
HISTOIRE
ANTIQUITÉ
MOYEN ÂGE
XVI
XVII
1650 TRAPON
NOS JOURS
IMAGERIE
RADIO
PRÉPA
PRÉPA
TDM
= SCANOG
SCINTIGRAPHIE
ÉCHOGRAPHIE
IRM
TEP
TECHNIQUES PARTICULIÈRES
MICROSCOPIE
MOULAGES
DISSECTION
PLASTINATION
REGUSTINATION
EMBRYO
DIFFÉRENTES ORIENTATIONS
REM
DVPT
TÉRATOLOGIE
ONTOGENÈSE
POSTNAT
INTRAUTER
EMBRYO
FŒTO
ORGANOGENÈSE
MICRO
= HISTO
MACRO
DESCRIPTIVE
SURFACE
TOPOGRAPHIQUE
GÉNÉRALE
COMPARÉE
FONCTIONNELLE
ANTHROPOLOGIQUE
ÉCOLOGIQUE
RADIOLOGIQUE

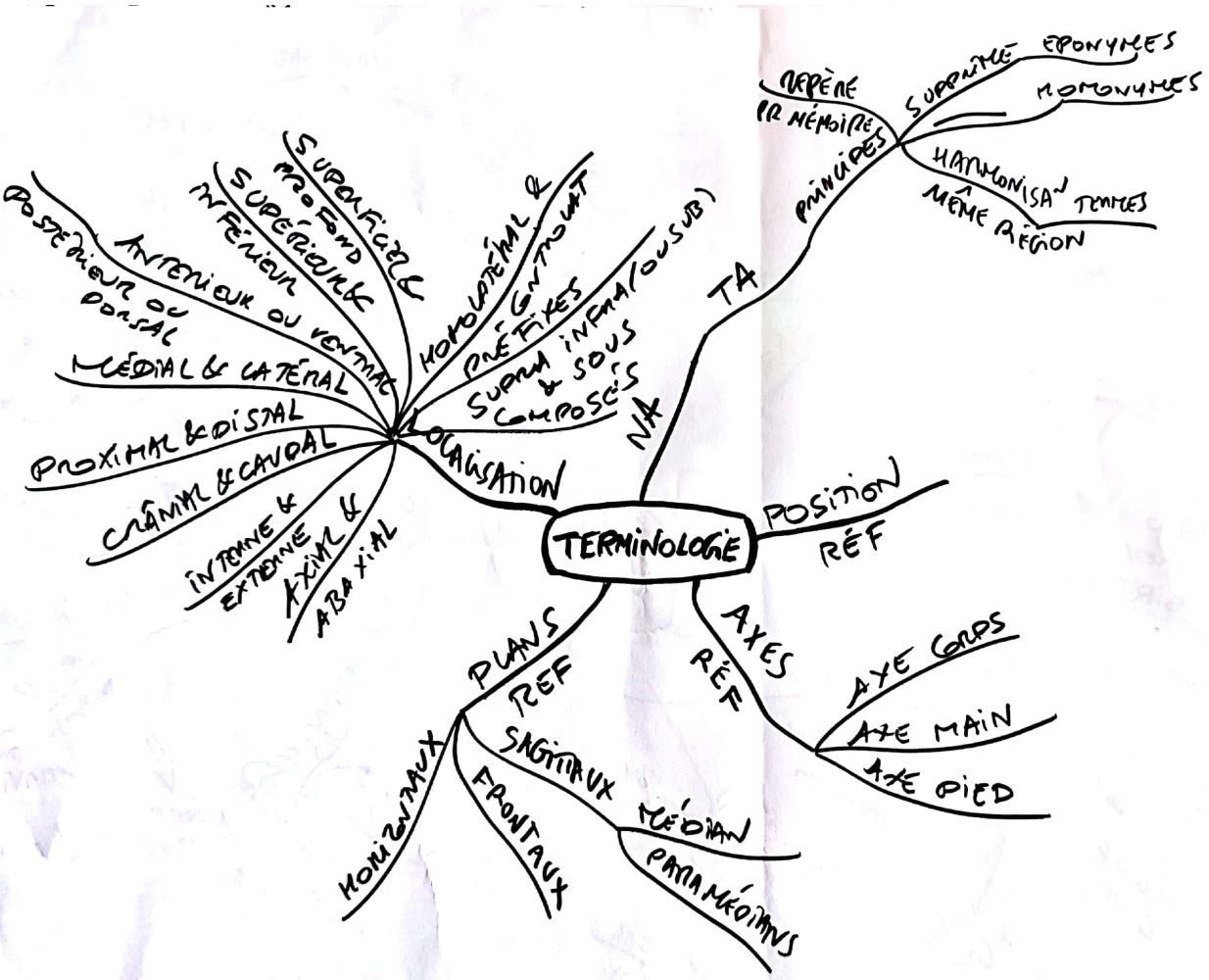
TERMINOLOGIE
TA
PRINCIPES
SUPPRIMÉ
EPONYMES
MONONYMES
HARMONISATION TERMES
MÊME RÉGION
APPÈNE PR MÉMOIRE
NA
LOCALISATION
SUPERFICIEL & PROFOND
SUPÉRIEUR & INFÉRIEUR
ANTÉRIEUR OU VENTRAL
POSTÉRIEUR OU DORSAL
MÉDIAL & LATÉRAL
HOMOLATÉRAL & CONTROLAT
PRÉFIXES SUPRA INFRA (OU SUB) & SOUS COMPOSÉS
PROXIMAL & DISTAL
CRÂNIAL & CAUDAL
INTERNE & EXTERNE
AXIAL & ABAXIAL
POSITION RÉF
AXES RÉF
AXE CORPS
AXE MAIN
AXE PIED
PLANS REF
SAGITTAUX
MÉDIAN
PARAMÉDIANS
FRONTAUX
HORIZONTAUX

ORGANISATION GÉNÉRALE CORPS HUMAIN

- STRUCTURALE
  - ORGANE
  - SYSTÈME
  - APPAREIL
  - CONJONCTIF SPÉCIFIQUE
    - LÂCHE
      - BOURSOUFLÉS
      - TOILE SC
      - OU FASCIA SUPERF
      - FASCIAS INTERNES
      - LIG VISCÉRAUX
    - DENSE
      - LIGSOUEL...
      - FAS PROFOND
      - PPI VISCÉRAL
- TOPOGRAPHIQUE
  - TÊTE OU TRONC
    - COUVERTURE
    - PAROI
    - CAVITÉS
      - CRANIEN
      - VERT
  - MEMBRES
    - PROFOND
    - PLAN SUPERF
- VARIATIONS ANATOMIQUES
  - COMMUNES
  - FONDAMENTALES
- TISSU
  - ORIGINE
    - ECTOBLASTE
      - ÉPIBLASTE
      - PLAQUE NEURALE
    - ENDO-
    - MESO-
      - MÉSODERME
      - MÉSENCHYME
  - FONDAMENTAUX
    - CONJONCTIF
      - SPÉCIFIQUES
        - LÂCHE
        - DENSE
      - OS
      - CART
    - MUSCULAIRE
    - ÉPITHÉLIAL
    - NERVEUX
  - PARTICULIERS
    - RÉTICULÉ
    - MUQUEUX
    - ÉLASTIQUE
    - ADIPEUX